



Técnica de Malone para el enema anterógrado continente en niños con afección neurógena intestinal y urinaria

Landero-Orozco MA,¹ García de León-Gómez JM.²



RESUMEN

El estreñimiento crónico y la incontinencia fecal son padecimientos que aquejan a gran número de niños; los trastornos como la espina bífida, mielomeningocele, malformaciones anorrectales, parálisis cerebral infantil, y otros más, son causa de dichas entidades, junto con enfermedades como la vejiga neurógena y la incontinencia urinaria.

Objetivo: Describir la evolución en pacientes pediátricos sometidos al procedimiento quirúrgico de Malone para el enema anterógrado continente y su efecto sobre la calidad de vida en un periodo de siete años de seguimiento.

Resultados: El protocolo se extendió de octubre de 2001 a julio de 2008, con seis pacientes pediátricos, tres varones y tres mujeres, con mielomeningocele, estreñimiento crónico, vejiga neurógena e incontinencia fecal y urinaria, sometidos al procedimiento de Malone, cistoplastia de aumento y un canal de Monti según el principio de Mitrofanoff. Las complicaciones que se presentaron fueron dehiscencia de la herida quirúrgica en una paciente y estenosis del estoma en otro.

ABSTRACT

Chronic constipation and fecal incontinence are complaints found in a large number of children. Diseases such as spina bifida, myelomeningocele, anorectal malformations, infantile cerebral palsy, etc., present these conditions and at the same time can include pathologies such as neurogenic bladder and urinary incontinence.

Objective: The purpose of the present study is to describe the progress of pediatric patients during 7-year follow-up who underwent Malone antegrade continence enema surgical procedure and its impact on their quality of life.

Results: From October 2001 to July 2008, six pediatric patients (3 boys and 3 girls) with myelomeningocele, chronic constipation, neurogenic bladder and fecal and urinary incontinence underwent Malone procedure, augmentation cystoplasty and Monti channel for the Mitrofanoff procedure. Complications were surgical wound dehiscence in one patient and stomal stenosis in another. Fecal continence was achieved in 5 patients and great improvement of chronic constipation in all patients.

Conclusions: Because of the positive results that have been observed in regard to patient quality of life, Malone

1 Médico residente de urología de quinto año, HGE, Hermosillo, Sonora. México 2 Urólogo pediatra. Hospital de Pediatría, CMNO, IMSS. Guadalajara, Jal. México

Correspondencia: Dr. Marco Antonio Landero Orozco. Blvd. Luis Encinas s/n, Col. San Benito, Hermosillo, Teléfonos: 614 142 2104, fax: (01-662) 259 2505 y 259 2595. Correo electrónico: malo178@hotmail.com.son

Consiguieron la continencia fecal cinco de ellos y se observó una gran mejoría del estreñimiento crónico en todos.

Conclusiones: Es ampliamente recomendable aplicar un procedimiento quirúrgico como el de Malone en un paciente seleccionado, ya que se han observado resultados positivos reflejados en su calidad de vida.

Palabras clave: procedimiento de Malone, enema anterógrado continente, estreñimiento crónico, incontinencia fecal, México.

procedure is a highly recommendable surgical intervention in the selected patient.

Key words: *Malone procedure, antegrade continence enema, chronic constipation, fecal incontinence, Mexico.*



■ INTRODUCCIÓN

En el ámbito de la urología pediátrica, 25% de los problemas clínicos son el resultado de lesiones que afectan el tracto urinario inferior. De lo anterior se desprende la disfunción miccional neurógena en niños. El desarrollo de modalidades quirúrgicas para tratar la incontinencia urinaria y fecal modificó de modo espectacular la forma habitual de tratar a este grupo de pacientes.¹

Un gran número de enfermedades neurológicas en la población pediátrica que causan vejiga neurógena se acompaña de múltiples trastornos en otros aparatos y sistemas. De manera específica, se afecta la función intestinal y por tanto la motilidad, que ocasiona estreñimiento crónico como trastorno común en estos niños^{1,2} y representa frecuentes ingresos al servicio de urgencias por impacción fecal y dolor abdominal.^{3,4}

La defecación anormal tiene como efecto mayor la alteración familiar. Los niños con estreñimiento aún son una fuente de frustración continua, para sí mismos, sus padres y los médicos. El estreñimiento no resuelto puede conducir a retención fecal e impacción y al final desbordamiento de la incontinencia. En la gran mayoría de los pacientes, la causa del estreñimiento permanece oscura y en tal caso se conoce como estreñimiento funcional, pero no así en pacientes cuya causa puede atribuirse al problema neurológico subyacente. Esta disfunción en niños se define como el estreñimiento no relacionado con anomalías congénitas y se puede considerar como un fracaso de la capacidad para satisfacer el proceso completo de la defecación.⁵⁻⁷ Las causas orgánicas del estreñimiento crónico pueden ser diversas, entre ellas las de origen neurológico. Las anomalías medulares en cuestión, ya sea mielomeningocele, agenesia del sacro o ano imperforado, pueden conducir al estreñimiento crónico. Sin embargo, el mecanismo por el cual se produce todavía es desconocido. El daño del nervio vago ocasiona tránsito colónico derecho lento.

El daño medular por arriba de los nervios sacros se manifiesta en la forma de alteraciones de la motilidad

colónica del lado izquierdo;⁸ la lesión medular de T-9 a S-2 (centros simpáticos) y S-2 a S-4 (centros parasimpáticos) produce tránsito intestinal rectosigmoide lento.⁹

El estreñimiento crónico, aunado a la incontinencia fecal o encopresis e incontinencia urinaria, contribuye en gran medida a atenuar la calidad de vida de estos individuos. La incontinencia fecal puede ser más debilitante desde el punto de vista social. La suciedad fecal es una característica común del estreñimiento crónico y conduce a notorios trastornos psicológicos, con repercusión en el desarrollo social y educativo, además de ser también fuente de gran ansiedad y preocupación de los padres.^{1,7,10}

Si bien dichas afecciones no competen al aparato genitourinario, el urólogo pediatra interviene en la decisión y el tratamiento integral de estos pacientes. Tales decisiones se pueden basar en la indicación de un procedimiento quirúrgico alterno para controlar el estreñimiento y la incontinencia fecal refractaria al tratamiento conservador, en el mismo acto quirúrgico en el que se realizan ampliaciones vesicales, canalizaciones diversas para el cateterismo limpio intermitente u operaciones de continencia. En consecuencia, el momento puede ser el propicio para mejorar el tratamiento integral del sujeto con afectación neurógena genitourinaria e intestinal.⁹

El procedimiento de enema anterógrado continente de Malone (ECAM) ha probado ser desde 1990 una excelente alternativa para mejorar la calidad de vida de niños con intestino neurógeno, estreñimiento refractario e incontinencia fecal, pese al porcentaje de complicaciones reportadas (17% en las series más numerosas) consistentes principalmente en revisiones quirúrgicas debido a estenosis del estoma.

La técnica quirúrgica ha sufrido diversas modificaciones en los últimos años, incluidos el uso de conductos intestinales diferentes y técnicas de elaboración de canales susceptibles de cateterismo, como alternativas para la ausencia de apéndice o la mejoría de los resultados y minimizar las complicaciones.^{8,10-12}

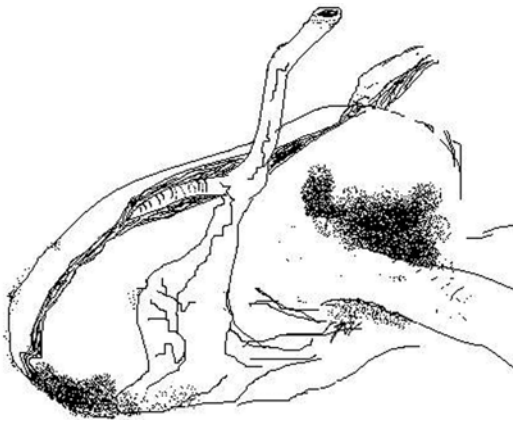


Imagen 1. Apéndice cecal.

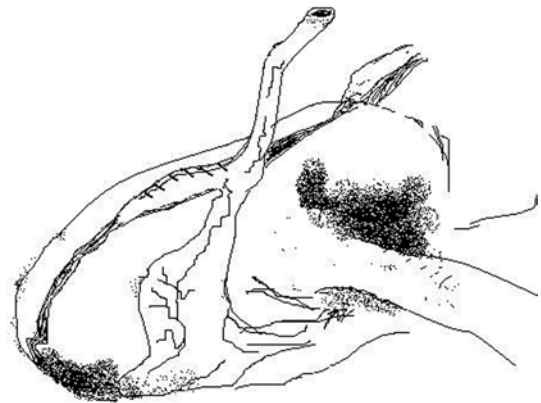


Imagen 2. Puntos seromusculares de un lado a otro de la tenia sobre el apéndice.

En el presente trabajo se describen seis casos sometidos al procedimiento de ECAM, se valoran la evolución y la satisfacción de los pacientes, con apego a la técnica original de Malone, y se comparan los resultados en relación con los estudios publicados en la bibliografía internacional.

■ MATERIAL Y MÉTODOS

Entre octubre del 2001 y julio del 2008, seis pacientes del Hospital de Pediatría del Centro Médico Nacional de Occidente con diagnóstico de mielomeningocele, vejiga e intestino neurógenos, estreñimiento crónico grave refractario e incontinencia fecal se sometieron quirúrgicamente a la técnica de Malone, en conjunción con cistoplastia de aumento y canal cateterizable vesical por vejiga neurógena. Todos los pacientes tenían antecedentes de dolor abdominal, cuadros suboclusivos intestinales e impacción fecal que ocasionó por lo menos en cuatro o más ocasiones ingresos al servicio de urgencias para efectuar la desimpacción manual. También se observaron encopresis e incontinencia fecal y, por lo tanto, uso diario de pañales.

Los sujetos de estudio comprenden una edad media promedio de 12.6 años: tres niños y tres niñas. Todos ellos tenían estreñimiento refractario al tratamiento convencional, consistente en dieta, hábitos de comportamiento defecatorio, enemas, medicamentos y laxantes, y diagnóstico de estreñimiento secundario a trastorno neurológico por mielomeningocele confirmado por resonancia magnética, además de alteraciones de incontinencia urinaria por vejiga neurógena.

Se indicaron los procedimientos quirúrgicos con base en criterios de diagnóstico clínico para el estreñimiento

crónico y estudios de gabinete en relación con la afectación urinaria. Se obtuvo consentimiento previo informado de los padres y los pacientes, siempre con amplia comunicación para explicar las características de la intervención, las ventajas, desventajas del cateterismo limpio intermitente y del ECAM, así como las complicaciones más frecuentes.

Todos se sometieron a apendicecostomía *in situ* bajo el principio de Malone mediante la movilización apendicular; se aplicaron puntos imbricados de Lambert seromusculares de lado a lado de la tenia como mecanismo antirreflujo con vicryl 00 y se envolvió el apéndice; se preservó la vasculatura mesentérica; y se efectuó la exteriorización a través de la pared abdominal en la fosa iliaca derecha con la creación del estoma ferulizado con sonda de Nelaton fijado con puntos simples con vicryl 00 de mucosa a piel y aponeurosis (**Imágenes 1 a 3**).

Se practicó la resección intestinal para aumento vesical (en cuatro pacientes se utilizó íleon y en dos sigmoide) y elaboración de un canal de Monti a partir de íleon para reimplantar en la vejiga con exteriorización a la cicatriz umbilical; se aplicó el principio de Mitrofanoff y en una paciente se realizó además un procedimiento de continencia urinaria.

El seguimiento tuvo una duración de siete años y el régimen empleado para los enemas fue la solución fosfatada en una paciente y agua natural en el resto (se aplicaron 50 a 70 mL por la mañana).

En la consulta externa se les preguntó a los seis pacientes cómo se sentían después del procedimiento de ECAM, para valorar la calidad de vida de acuerdo con los siguientes parámetros: a) peor, b) igual, c) mejor, d) muy bien y e) excelente.

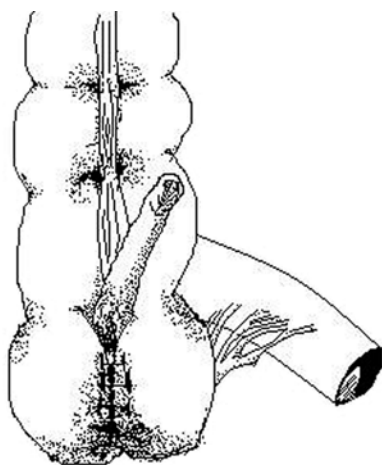


Imagen 3. Procedimiento de Malone concluido.

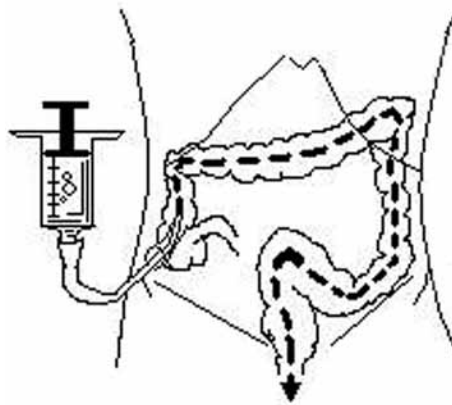


Imagen 4. Aplicación de enema continente anterógrado de Malone.

■ RESULTADOS

Los seis pacientes tuvieron un promedio de 7.3 días de estancia intrahospitalaria en el posoperatorio. Una de ellas presentó dehiscencia de la herida quirúrgica, por lo que se reintervino para realizar aseo quirúrgico y cierre. Otro de los sujetos del estudio presentó estenosis en la unión mucocutánea en la técnica de Malone dos años después de la intervención, que requirió dilatación con bisturí en quirófano, sin presentar más esta complicación.

Después de aplicar el enema (habitualmente agua natural) con 60 mL se observó vaciamiento intestinal por lo general a los 40 (cuatro de los niños) y 60 minutos (dos individuos). Todos los estomas se mantuvieron continentes y libres de flatos (**Imagen 4**).

Sólo uno de los pacientes se mantuvo seco y limpio después de la operación; en cuatro de ellos mejoraron los periodos de encopresis e incontinencia después del primer año de la intervención, con disminución de la incidencia de presentar escape de heces diariamente a sólo una o dos ocasiones por semana; y uno más continuó con la incontinencia fecal por lo menos una vez al día.

Ninguno de ellos refirió sentir dolor con la aplicación de los enemas, que no han dejado de efectuarse hasta el presente, al igual que el cateterismo limpio intermitente. Los seis refirieron mejoría significativa del estreñimiento, así como remisión de los episodios del dolor abdominal sin ningún reingreso ulterior a la sala de urgencias por este motivo o impacción fecal.

En relación con las respuestas a la pregunta sobre su calidad de vida después de someterse al procedimiento de ECAM, un individuo señaló sentirse bien y cinco indicaron sentirse muy bien.

Una de las pacientes presentó complicaciones por otros factores distintos del procedimiento de Malone, como incontinencia urinaria y disfunción de la válvula de Pudens, que exigieron numerosos ingresos hospitalarios.

■ DISCUSIÓN

Desde 1990, cuando se diseñó y llevó a cabo la operación de Malone para el enema anterógrado continente, se convirtió en un revolucionario recurso terapéutico, equiparable tal vez al de Mitrofanoff de 1980 para el control del intestino y la vejiga neurógenos, respectivamente.¹³

Mucho se ha escrito ya acerca de este procedimiento y se ha practicado en varios países. En México, pese a no contar con una serie numerosa de pacientes para el presente estudio, los autores han contribuido en cierta medida a enriquecer el conocimiento de la técnica y la reproducción de sus resultados para incrementar la experiencia no sólo en el ámbito genitourinario sino en el terreno terapéutico de la incontinencia fecal y estreñimiento crónico; en conjunto, esto ha contribuido a mejorar aún más la calidad de vida de estos pacientes.

Si bien el procedimiento de ECAM se ideó de forma inicial para el control de la incontinencia fecal, es cada vez mayor su aplicación en el tratamiento del estreñimiento grave cuando la terapia médica falla, gracias a los resultados positivos observados y reportados, sobre todo en pacientes con intestino neurógeno. El procedimiento se ha indicado y aplicado en algunas enfermedades, como malformaciones anorrectales, enfermedad de Hirschsprung, espina bífida y mielomeningocele, daño medular, daño grave perineal, trastornos neurógenos, parálisis cerebral y estreñimiento idiopático o funcional.^{12,13}

Cabe agregar también que el procedimiento quirúrgico de Malone ha sufrido numerosas modificaciones en los últimos años, de acuerdo con los recursos anatómicos disponibles en cada paciente y sus necesidades, de manera específica la disponibilidad de un canal anatómico natural como el apéndice o su ausencia. En la actualidad se han ideado nuevas técnicas de reconstrucción de canales cateterizables tipo Monti – Yang a partir del tubo digestivo. También se han intentado estas últimas hacia dos cavidades: intestinal y vesical, en relación con los procedimientos de Malone y Mitrofanoff, respectivamente, tras dividir el apéndice tal y como lo señalaron Kajbafzadeh y Chubak en el año 2001.¹⁴⁻¹⁶

A la luz de las técnicas disponibles, fue necesario idear la elaboración de un nuevo canal ya que el apéndice cecal se reservó para el procedimiento de Malone. Del mismo modo como se describe en la técnica original, se optó por la opción más cómoda y sencilla y se modificó *in situ* su realización, puesto que era la técnica más conocida por el cirujano. En la serie más numerosa de ECAM, reportada por Bani-Hani en el año 2008, se registra la menor incidencia de complicaciones con la modalidad quirúrgica empleada en el presente estudio; en consecuencia, puede concluirse que la apendicectomía *in situ* es la técnica de elección para el procedimiento de ECAM, cuando está disponible.

Por lo tanto, se observa relación y congruencia con las series más numerosas evaluadas. La estenosis mucocutánea del estoma, como lo señaló Castellán en el año 2004, parece ser la complicación posquirúrgica tardía más común (hasta 21%) y es el mayor motivo de reingreso a quirófano para dilatación o revisiones quirúrgicas (hasta 17%), como lo publicaron Bani-Hani y colaboradores en el año 2008.^{11,17}

En cuanto al material empleado para los enemas, sin un patrón o protocolo definidos para determinar la cantidad requerida y el número de enemas, se aplicó el tratamiento de acuerdo con la dosis-respuesta de los seis pacientes. Sólo en un individuo se administró solución salina al 0.9% y en el resto agua natural, con buena respuesta y consecución de la evacuación a los 40 y 60 minutos, una vez al día y con repetición a la mañana siguiente del procedimiento. Los autores consideran que es innecesaria la administración de un volumen mayor y el agua es el material idóneo por su bajo costo y efectividad.

Los resultados obtenidos en cuanto a la continencia fecal son positivos y satisfactorios, y guardan relación con los reportes científicos referentes a mejores respuestas del procedimiento de ECAM en caso de intestino neurógeno en comparación con los pacientes con estreñimiento idiopático. Sin embargo, la gran mejoría del estreñimiento, la disminución del dolor abdominal secundario y la remisión de los episodios de impacción fecal representan el mayor éxito del procedimiento realizado; así lo refleja la opinión del

paciente vertida en la encuesta realizada acerca de su calidad de vida.¹²

Los autores concuerdan con Cascio y colaboradores en que parte del éxito del procedimiento de ECAM reside en la edad del paciente. Una edad mayor de 12 años es la ideal. En realidad, en el caso de un paciente seleccionado y con cierta madurez, la convicción y el deseo del paciente, la familia y los padres (con plena conciencia acerca del procedimiento) son esenciales para la obtención de resultados positivos y mejoría en la calidad de vida.⁹

Es posible concluir que es ampliamente recomendable aplicar un procedimiento quirúrgico como la técnica de Malone en el paciente seleccionado, sin perder de vista algunos factores como la madurez del paciente, la convicción y el deseo de someterse a él. Artículos recientes refieren buenos resultados en la continencia fecal incluso en individuos con estreñimiento funcional, lo que amplía aún más el horizonte para su aplicación.⁹

BIBLIOGRAFÍA

- Bauer SB, Off SA, Jayanthi VR. Disfunción miccional en niños de neurogénica y no neurogénica. En: Walsh, Retik, Vaughan y Wein. Campbell Urología. Buenos Aires, Argentina. Editorial Panamericana. 8ª edición. 2005; 2431.
- Lemelle JL, Guillemin F, Aubert D, Guys JM, Lottmann H. A multicentre study of the management of disorders of defecation in patient with spina bifida. *Neurogastroenterol Motil* 2006;18(2):123-8.
- Loening-Baucke V, Swidsinski A. Constipation as cause abdominal pain in children. *J Pediatr* 2007;151(6):666-9.
- Eidlitz-Markus T, Mimouni M, Zeharia A, Nussinovitch M, Amir J. Occult constipation: a common cause of recurrence abdominal pain in childhood. *Isr Med Assoc J* 2004; 6(11):677-80.
- Vande Velde S, Van Biervliet S, Van Reterghem K, Van Laecke E, Hoebeke P, Van Winckel M. Achieving fecal continence in patients with spina bifida: a descriptive cohort study. *J Urol* 2007;178(6):2640-4.
- Weinberg G, Boley SJ. Continencia anorrectal y tratamiento del estreñimiento. En: Murphy, Sharp, Sigalet. Cirugía pediátrica Ashcraft. 3ª ed. México: McGraw-Hill Interamericana, 2005: 530-35.
- Evaluation and treatment of constipation in infants and children: recommendations of the North American Society for Pediatric Gastroenterology, Hepatology and Nutrition. *J Pediatr Gastroenterol Nutr* 2006; 4(3):e1-13.
- Ellsworth PI, Webb HW, Crump JM. The Malone antegrade colonic enema enhances the quality of life in children undergoing urological incontinence procedure. *J Urol* 1996;155(4):1416-8.
- Cascio S, Flett ME, De la Hunt M. MACE or caecostomy button for idiopathic constipation in children: a comparison of complications and outcomes. *Pediatr Surg Int* 2004;20(7):484-7.
- Marshall J, Hutson JM, Anticich N. Antegrade continence enemas in the treatment of slow-transit constipation. *J Pediatr Surg* 2001;36(8):1227-30.
- Bani-Hani AH, Cain MP, Kaefer M. The Malone antegrade continence enema: single institutional review. *J Urol* 2008;180(3):1106-10.
- Ellsworth PI, Webb HW, Crump JM. The Malone antegrade colonic enema enhances the quality of life in children undergoing urological incontinence procedure. *J Urol* 1996;155(4):1416-8.
- Malone PS, Ransley PG, Kiely EM. Preliminary report: the antegrade continence enema. *Lancet* 1990;336(8725):1217-18.
- Kajbafzadeh AM, Chubak N. Simultaneous Malone antegrade continence enema and Mitrofanoff principle, using the divided appendix and report of a new technique for stoma complications. *J Urol* 2001;165(6 pt 2): 2404-09.
- Sugarman ID, Malone PS, Ferry TR, Koyle MA. Transversely tabularized ileal segments for the Mitrofanoff or Malone antegrade colonic enema procedures: the Monti principle. *Br J Urol* 1998;81(2):253-6.
- Gosalbez R, Wei D, Gousse A, Castellán M, Labbie A. Refashioned short bowel segment for the construction of catheterizable channels (the Monti procedure): early clinical experience. *J Urol* 1998;160(3 pt 2):1099-102.
- Castellán MA, Gosalbez R, Labbie A, Ibrahim E, Disandro M. Outcomes of continent catheterizable stomas for urinary and fecal incontinence: comparison among different tissue options. *BJU Int* 2005;95(7):1053-7.